

Case Report

Reaction to Surgicel in neurosurgery

Mohammad Reza Ehsaei¹, Mostafa Sadeghi², Sara Rahimi³, Behzad Gholamveisi^{4*}

¹Department of Neurosurgery, Kamyab Hospital, Faculty of Medicine, Mashhad University of Medical Sciences, Mashhad, Iran

²Department of Operating Room, Montaserieh Organ Transplantation and Dialysis Center, Mashhad University of Medical Sciences, Mashhad, Iran

³Undergraduate Student of Surgery Technology, Student Research Committee, Faculty of Nursing and Midwifery, Kurdistan University of Medical Sciences, Sanandaj, Iran

⁴Department of Operating Room, Faculty of Nursing and Midwifery, Kurdistan University of Medical Sciences, Sanandaj, Iran

*Corresponding author; E-mail: Behzad.gholamveisi@gmail.com

Received: 24 Nov 2019 Accepted: 18 Dec 2019 First Published online: 24 Feb 2021

Med J Tabriz Uni Med Sciences Health Services. 2021;42(6):781-786

Abstract

The use of Surgicel is one of the methods used to stop bleeding during various surgical operations, especially neurosurgery. The use of Surgicel may cause complications such as inflammation, delayed tissue repair, and necrosis. This case is a 60-year-old woman with a history of craniotomy and reaction to Surgicel who presented to the hospital with symptoms of seizures. The patient underwent craniotomy after a mass diagnosis in the parasagittal region. After reviewing this case, we concluded that the use of Surgicel can have complications for patients. Therefore, it is recommended to use Surgicel in the patient's body so that it is not treated as a mass, abscess, or hematoma in the postoperative period.

Key words: Craniotomy, Surgical, Subdural, Hematoma, Reaction, Neurosurgery

How to cite this article: Ehsaei MR, Sadeghi M, Rahimi S, Gholamveisi B. [Reaction to Surgical in Neurosurgery: A Case Report]. Med J Tabriz Uni Med Sciences Health Services. 2021;42(6):781-786 Persian.

گزارش موردی

حساسیت به سرجی سل در جراحی مغز و اعصاب

محمدرضا احصائی^۱، مصطفی صادقی^۲، سارا رحیمی^۳، بهزاد غلام ویسی^{۴*}

^۱گروه جراحی مغز و اعصاب، بیمارستان کامیاب، دانشکده پزشکی، دانشگاه علوم پزشکی مشهد، مشهد، ایران
^۲گروه اتاق عمل، مرکز پیوند اعضا و دیالیز منتصریه، دانشگاه علوم پزشکی مشهد، مشهد، ایران
^۳دانشجو رشته کارشناسی اتاق عمل، کمیته تحقیقات دانشجویی، دانشکده پرستاری و مامایی، دانشگاه علوم پزشکی کردستان، سنندج، ایران.
^۴گروه اتاق عمل، دانشکده پرستاری و مامایی، دانشگاه علوم پزشکی کردستان، سنندج، ایران.
* نویسنده مسئول: ایمیل: Behzad.gholamveisi@gmail.com

دریافت: ۱۳۹۸/۹/۳ پذیرش: ۱۳۹۸/۹/۱۷ انتشار برخط: ۱۳۹۹/۱۲/۶
مجله پزشکی دانشگاه علوم پزشکی و خدمات بهداشتی - درمانی تبریز. ۱۳۹۹؛ ۴۲(۶): ۷۸۱-۷۸۶

چکیده

استفاده از سرجی سل یکی از روش‌های مورد استفاده جهت بند آوردن خونریزی حین اعمال جراحی مختلف به خصوص جراحی مغز و اعصاب است. استفاده از سرجی سل ممکن است باعث عوارضی مانند التهاب، تاخیر در ترمیم بافت و نکروز شود. بیمار خانم ۶۰ ساله با سابقه عمل کرانیاتومی و حساسیت به سرجی سل که با علائم تشنج به بیمارستان مراجعه کرده بود. این بیمار پس از تشخیص توده در ناحیه پاراساژیتال تحت عمل جراحی کرانیاتومی قرار گرفت. پس از بررسی این مورد به این نتیجه رسیدیم که استفاده از سرجی سل می‌تواند با عوارضی برای بیماران همراه شود، از این رو توصیه می‌شود استفاده از سرجی سل در بدن بیمار حتما گزارش شود تا در دوره پس از عمل به عنوان توده، آبسه و یا هماتوم تلقی نشود.

کلید واژه‌ها: کرانیاتومی، سرجی سل، هماتوم، ساب دورال، حساسیت، جراحی مغز

نحوه استناد به این مقاله: احصائی م ر، صادقی م، رحیمی س، غلام ویسی ب. حساسیت به سرجی سل در جراحی مغز و اعصاب. مجله پزشکی دانشگاه علوم پزشکی و خدمات بهداشتی - درمانی تبریز. ۱۳۹۹؛ ۴۲(۶): ۷۸۱-۷۸۶

حق تالیف برای مولفان محفوظ است.

این مقاله با دسترسی آزاد توسط دانشگاه علوم پزشکی و خدمات بهداشتی - درمانی تبریز تحت مجوز کربیتو کامنز (<http://creativecommons.org/licenses/by/4.0>) منتشر شده که طبق مفاد آن هرگونه استفاده تنها در صورتی مجاز است که به اثر اصلی به نحو مقتضی استناد و ارجاع داده شده باشد.

مقدمه

از روش‌های مختلف شیمیایی، مکانیکی و گرمایی جهت بند آوردن خونریزی حین عمل جراحی استفاده می‌شود. सर्جی سل (surgical)، اکسی ژل (oxygel) یا سلولوز اکسید شده یکی از روش‌های هموستاز شیمیایی است که در اغلب پروسیجرهای جراحی به کار می‌رود (۱-۳). सर्جی سل برای اولین بار در سال ۱۹۴۹ به عنوان یک عامل هموستاتیک معرفی شد (۴). सर्جی سل ورقه‌ای شکل است و ممکن است به شکل ورقه‌ای یا گرد به کار برود، پس از مواجهه با خون सर्جی سل تا ۱۰ برابر افزایش وزن و حجم داده و به رنگ قهوه‌ای در می‌آید که در حقیقت یک لخته کاذب بوده و با ایجاد فشار ناشی از افزایش حجم از بروز خونریزی ممانعت می‌کند (۵،۶). सर्جی سل بیشتر در جلوگیری از خونریزی‌های مویرگی و وریدی استفاده می‌شود (۷).

سرجی سل نسبت به روش‌های دیگر کنترل خونریزی مزایایی مانند راحت و ارزان بودن دارد (۸). استفاده از سرجی سل باعث کاهش خونریزی و عوارض پس از عمل شده و مدت زمان بستری در بیمارستان را کمتر می‌کند و با کاهش مدت زمان بستری در بیمارستان از نظر اقتصادی کاملاً به صرفه است (۹، ۱۰). اما در مواردی سرجی سل عوارضی مانند سوزش و واکنش جسم خارجی داشته است (۷).

سرجی سل به طور معمول پس از شش هفته جذب می‌شود اما ممکن است جذب تاخیری سرجی سل باعث بروز عوارضی مانند آبه‌سه شود (۲، ۱۱). همچنین استفاده کردن از سرجی سل ممکن است باعث التهاب و تاخیر در ترمیم بافت و حتی نکروز شود (۱). استفاده از سرجی سل حین عمل حتماً باید گزارش شود چون ممکن است در دوره بعد از عمل بیمار تحت سونوگرافی، CT یا MRI قرار بگیرد و سرجی سل باز مانده در محل عمل به شکل آبه‌سه، هماتوم و یا توده ظاهر شود (۲، ۱۲).

بنابراین شناخت و آگاهی از اندیکاسیون‌ها و عوارض سرجی سل قابل توجه بوده و اهمیت دارد. این مقاله ضمن گزارش یک مورد عارضه سرجی سل پس از عمل جراحی مغز و اعصاب نکاتی در مورد اندیکاسیون‌ها، مکانیسم هموستاز، فواید و مشکلات سرجی سل دارد.

گزارش مورد

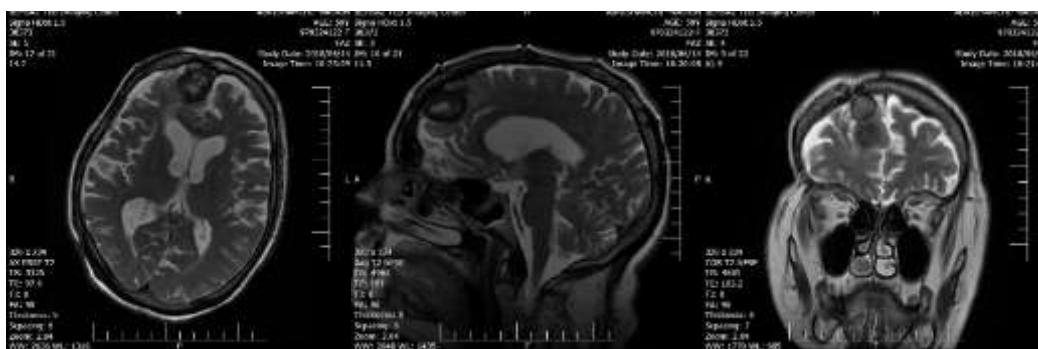
تشخیص و روش‌های مورد استفاده: مورد خانم ۶۰ ساله با سابقه فشارخون، مصرف سیگار و مشروبات الکلی است که با علامت تشنج در خرداد ۱۳۹۷ به بیمارستان مهر شهر مشهد مراجعه کرده است. بیمار سه سال قبل و پس از تصادف دچار خونریزی ساب دورال و شکستگی ساق پای راست شده است و برای درمان آنها عمل جراحی شده و برای کنترل خونریزی حین جراحی هماتوم ساب دورال از سرجی سل استفاده شده است.

نکات کاربردی

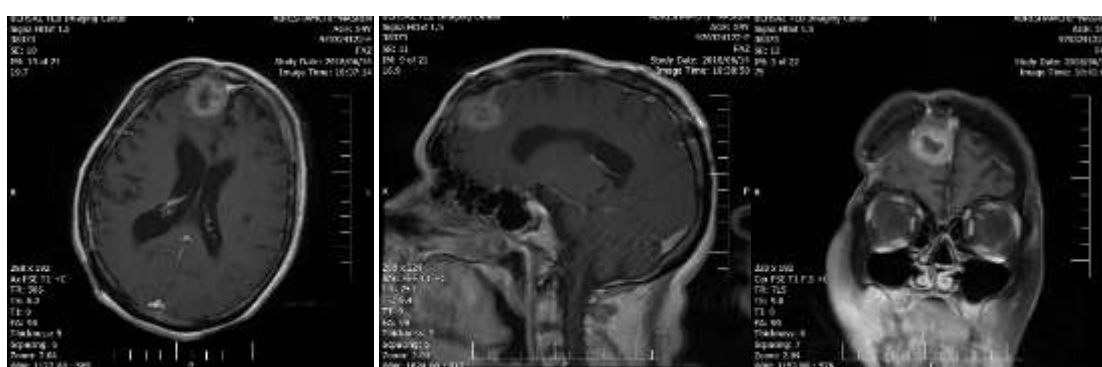علی‌رغم موثر و مفید بودن سرجی سل در جراحی‌های مختلف برای بند آوردن خونریزی، این ماده می‌تواند باعث بروز مشکلاتی هر چند نادر برای بیماران شود. از این رو توصیه می‌شود کار گذاشتن سرجی سل در بدن بیمار فقط در موارد لزوم صورت گرفته و حتماً گزارش شود تا در دوره پس از عمل به عنوان توده، آبه‌سه و یا هماتوم تلقی نشود. همچنین با توجه به مشکلات یاد شده توجه به سوابق جراحی بیماران در مرحله قبل از عمل لازم و ضروری است.

بیمار غیر از داروهای کنترل کننده فشارخون داروی خاص دیگری را مصرف نکرده است. در مورد سابقه فامیلی بیمار سوال شد و ابتلا به بیماری زمینه‌ای خاصی را ذکر نکرد. سیستم‌های مختلف بدن به طور کامل بررسی شد و غیر از اسکار جراحی‌های قبلی مورد دیگری وجود نداشت. پس از بررسی‌های آزمایشگاهی مشخص شد که میزان گلبول‌های سفید بالاتر از حد نرمال (۱۲ هزار در هر میکرولیتر خون) و مقدار هموگلوبین (۱۲/۶) و هماتوکریت (۳۹/۱) بود. با روش‌های تشخیصی تصویر برداری (CT و MRI) تومور در ناحیه پاراساژیتال تشخیص داده شد (تصویر ۱ و ۲). تشخیص‌های افتراقی شامل هماتوم کلسیفیه، منژیوم و تومورهایی با رشد کند هستند. بعد از انجام روش‌های تشخیصی مختلف و ۷ روز بعد از مراجعه به بیمارستان، بیمار به اتاق عمل منتقل شد. شرح عمل جراحی: پس از انجام اقدامات و مراقبت‌های لازم بیمار جهت انجام عمل روی تخت جراحی قرار گرفت. بیهوشی عمومی برای بیمار اعمال شده و پس از انجام پرپ و درپ جراحی، انسزیون هلالی در ناحیه پاراساژیتال سمت راست زده شد، سپس خونگیری به انجام رسید. بعد از اقدامات انجام شده سخت‌شامه باز شده و تخلیه تومور خط وسط با میکروسکوپ انجام شد. هموستاز انجام شده و سخت‌شامه با گرافت پری کرانیوم ترمیم شد. فلپ استخوان فیکس شده و برای مریض درن هموواگ تعبیه و در نهایت پوست ترمیم شد. بعد از عمل جراحی بیمار تحت مراقبت بوده و در دوره بعد از عمل سرگیجه و درد در سمت عمل دارد. بررسی‌های پاتولوژیک: بعد از خارج کردن توده بررسی‌های لازم به انجام رسید، در عکس ماکروسکوپی توده کروی شکل با حاشیه ضخیم از بافت فیبروتیک قهوه‌ای رنگ و در مرکز با نمای ظریف پرزی کرم رنگ دیده شد (تصویر ۳).

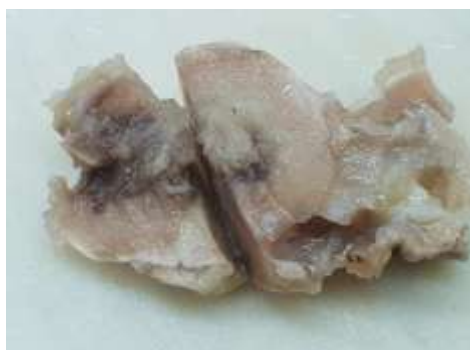در نمای میکروسکوپی بافت پرزی و مرکز توده شامل الیاف جسم خارجی درهم رفته در جهات مختلف و بنفش رنگ بازوفیل مشاهده می‌شود (تصویر ۴). در بررسی‌های انجام شده توده دارای حد مشخص از بافت مغزی اطراف بوده و بدون واکنش است.



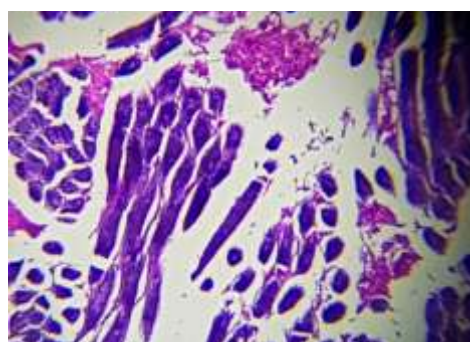
تصویر ۱: تصاویر نماهای مختلف وجود توده هتروژن در ناحیه پاراسائیتال را نشان می‌دهد.



تصویر ۲: توده و نکروز قسمت‌های مرکزی آن در تصاویر مشخص است.



تصویر ۳: عکس ماکروسکوپی توده خارج شده.



تصویر ۴: نمای میکروسکوپی مرکز توده.

بحث

میزان عفونت هنگام استفاده از सर्جی سل ذکر شده است. همچنین در مواردی نادر افزایش حجم و فشار सर्جی سل بر ارگان های مجاور باعث مشکلاتی شده است، لذا توصیه می شود به مقدار کافی و لازم از این ماده استفاده شود (۱۵).

نتیجه گیری

با انجام این مطالعه و مرور متون به این نتیجه رسیدیم که علی رغم موثر و مفید بودن सर्جی سل در جراحی های مختلف برای بند آوردن خونریزی، این ماده می تواند باعث بروز مشکلاتی هر چند نادر برای بیماران شود. از این رو توصیه می شود کار گذاشتن सर्جی سل در بدن بیمار فقط در موارد لزوم صورت گرفته و حتما گزارش شود تا در دوره پس از عمل به عنوان توده، آبسه و یا هماتوم تلقی نشود. همچنین با توجه به مشکلات یاد شده توجه به سوابق جراحی بیماران در مرحله قبل از عمل لازم و ضروری است.

قدردانی

از بیمار و خانواده محترم وی که طی انجام مطالعه همکاری های لازم را داشتند تقدیر و تشکر می شود. همچنین از زحمات پرسنل محترم بیمارستان مهر مشهد قدردانی می کنیم.

ملاحظات اخلاقی

تمامی اصول اخلاقی و حفظ محرمانگی اطلاعات بیمار رعایت شد.

منابع مالی

منابع مالی ندارد

منافع متقابل

مؤلفان اظهار می دارند که منافع متقابلی از تالیف و انتشار این مقاله ندارد.

مشارکت مؤلفان

نویسندگان م، ا، م ص طراحی و اجرای مطالعه را بر عهده داشتند. س، ر و ب، غ، در تهیه متن مقاله و تجزیه و تحلیل نتایج مطالعه مشارکت داشتند. ب، غ و م، ا، به عنوان همکار طرح در انتخاب موضوع، طراحی پروتکل و تهیه دست نوشته و تحلیل نتایج مطالعه را بر عهده داشتند. همچنین تمامی نویسندگان حاضر مقاله را تالیف نموده اند و نسخه نهایی آن را خوانده و تایید کرده اند.

روش های کاهش خونریزی و حفظ ثبات همودینامیک در حین جراحی اهمیت بالایی دارد (۱۳). در سال های اخیر استفاده از مواد هموستاتیک قابل جذب افزایش یافته زیرا سازگاری بیشتری با بافت های بدن داشته و باعث آسیب به ساختارهای مجاور نمی شوند. از مواد هموستاتیک قابل جذب می توان به کلاژن، ژلاتین و सर्جی سل اشاره کرد (۱۴-۱۷). در این بین لین و همکاران सर्جی سل را برتر از دیگر روش های هموستاتیک قابل جذب می دانند زیرا سازگاری بافتی بهتری دارد (۱۴).

سرجی سل قابل جذب بوده و در جراحی های ستون فقرات (۱۸)، کولورکتال (۹)، آدنویید (۸)، توراکس (۱۹) و ژنیکولوژی (۷) کاربرد داشته و در جراحی های مغز و اعصاب به عنوان روشی استاندارد استفاده می شود (۱۴، ۲۰). جذب सर्جی سل از ۲۴ ساعت پس از عمل شروع شده و هفته ها طول می کشد (۲۱). سرجی سل خاصیت اسیدی داشته و با کاهش PH بافت های اطراف اثر آنتی بیوتیکی اعمال می کند (۱) و به عنوان یک عامل ضد باکتریایی علیه باکتری های هوازی و بی هوازی مطرح است (۲۲). در گزارش چوی و همکاران استفاده از सर्جی سل و فیبرین چسب درمان موثری برای جلوگیری از نشت CSF پس از عمل فواریمنوتومی قدامی است (۱۸). الاثوار و همکاران معتقدند استفاده از सर्جی سل پس از عمل جراحی آدنوییدتومی از بروز خونریزی جلوگیری و نیاز به بستری در بخش مراقبت های ویژه را کمتر می کند (۸).

برخلاف مطالعات بالا، در مواردی سرجی سل استفاده شده با توده و یا آبسه اشتباه گرفته شده و تشخیص آن با مشکل مواجه بوده است (۱۴، ۲۱). در سی تی اسکن یک بیمار ۵۵ ساله و یک سال پس از عمل جراحی آدنوکارسینوما ریه یک غده لنفاوی پاراتراکتال مشاهده شد. جهت تشخیص عود مجدد تومور اسپیراسیون ترانس تراکتال انجام و مشخص شد که یک واکنش گرانولوماتوز غیر نکروتیک ثانویه به سرجی سل اتفاق افتاده است. بنابراین سرجی سل می تواند به عنوان توده عود کرده تلقی شود و جهت افتراق این دو اقدامات تشخیصی بیشتری نیاز است (۱۹). در مطالعه براتفین و همکاران اقدامات تشخیصی یک ضایعه را در سمت راست تالاموس و مغز میانی نشان دادند. تمپورال کرانیوتومی در سمت راست جهت خارج کردن توده انجام و قطعات کوچک سرجی سل برداشته شد. بعد از برداشتن سرجی سل بیمار به حالت عادی برگشت و CT و MRI هیچگونه ضایعه و ادمی را نشان ندادند (۲۰). در مطالعه کورمبو و همکاران سرجی سل به کار رفته باعث بروز واکنش جسم خارجی شده و با تشخیص توده دوباره عمل جراحی شد (۷). در مطالعه لین و همکاران استفاده از سرجی سل در بستر جراحی باعث بروز عوارض و تشکیل بافت گرانولوم شده است (۱۴). علاوه بر این در مطالعاتی افزایش جزئی

References

- Rustagi T, Patel K, Kadrekar S, Jain A. Oxidized Cellulose (Surgicel) Causing Postoperative Cauda Equine Syndrome. *Cureus*. 2017 Jul;9(7). doi: 10.7759/cureus.1500
- Liu J, Hong W, Wu W, Ni H, Zhou M. Delayed absorption of oxidized cellulose (Surgicel) in post-thyroidectomy patients. *Journal of Ultrasound in Medicine*. 2016 Jun;35(6):1349-51. doi: 10.7863/ultra.15.08014
- Hu YY, Mazer LM, Yule SJ, Arriaga AF, Greenberg CC, Lipsitz SR, et al. Complementing operating room teaching with video-based coaching. *JAMA surgery*. 2017 Apr 1;152(4):318-25. doi: 10.1001/jamasurg.2016.4619
- Allouni A, Dujon D. A novel use of surgicel® as a spacer for intraoperative contour defect. *JPRAS Open*. 2017 Sep 1;13:46-8. doi: 10.1016/j.jptra.2017.04.005
- Valsangkar NP, Eppstein AC, Lawson RA, Taylor AN. Effect of lean processes on surgical wait times and efficiency in a tertiary care veterans affairs medical center. *JAMA Surgery*. 2017 Jan 1;152(1):42-7. doi: 10.1001/jamasurg.2016.2808
- Mark D. Walsh, MD. *Operative Procedures in Plastic, Aesthetic and Reconstructive Surgery*. *Aesthetic Surgery Journal*. 2016; 36(8):NP271-NP272. doi: 10.1093/asj/sjw009
- Cormio L, Cormio G, Di Fino G, Scavone C, Sanguedolce F, Loizzi V, et al. Surgicel® granuloma mimicking ovarian cancer: A case report. *Oncol Lett*. 2016 Aug;12(2):1083-1084. doi: 10.3892/ol.2016.4689. Epub 2016 Jun 8. PMID: 27446398; PMCID: PMC4950800.
- Sharma JB, Zangmo R, Kumar S, Roy KK. Use of oxidized regenerated cellulose (Surgicel Nu-Knit) as a hemostat in laparoscopic endometriotic cystectomy: a case report. *Int J Reprod Contracept Obstet Gynecol*. 2015;4(1):283-5. doi: 10.5455/2320-1770.ijrcog20150258
- Myung YS, Ko BM, Han JP, Hong SJ, Jeon SR, Kim JO, Moon JH, Lee MS. Effectiveness of Surgicel®(Fibrillar) in patients with colorectal endoscopic submucosal dissection. *Surgical Endoscopy*. 2016 Apr 1;30(4):1534-41. doi: 10.1007/s00464-015-4369-5
- Zanela OO, Sanchez D, Cabra HA, Sosa C. Economic Outcomes Among Surgical Procedures Using Surgicel™ In Mexican Public Health Care Institutions. *Value in Health*. 2016 May 1;19(3):A310. doi: 10.1016/j.jval.2016.03.679
- Parvulescu F, Sundar G, Shortri M. Surgicel on the post-operative CT: an old trap for radiologists. *BJR| case reports*. 2019 Dec;5(4):20190041. doi: 10.1259/bjrcr.20190041
- Zhang F, Bonidie MJ, Ventrelli SM, Furlan A. Intraovarian oxidized cellulose (Surgicel) mimicking acute ovarian pathology after recent pelvic surgery. *Radiology Case Reports*. 2015 Dec 1;10(4):39-41. doi: 10.1016/j.radcr.2015.08.002
- Sane S, Mahdkhah A, Golabi P, Hesami SA, Kazemi Haki B. Comparison the effect of bupivacaine plus magnesium sulfate with ropivacaine plus magnesium sulfate infiltration on postoperative pain in patients undergoing lumbar laminectomy with general anesthesia. *British Journal of Neurosurgery*. 2020 Dec 8:1-4.
- Lin B, Yang H, Cui M, Li Y, Yu J. Surgicel™ application in intracranial hemorrhage surgery contributed to giant-cell granuloma in a patient with hypertension: case report and review of the literature. *World Journal of Surgical Oncology*. 2014 Dec;12(1):1-5. doi: 10.1186/1477-7819-12-101
- Wang H, Chen P. Surgicel®(oxidized regenerated cellulose) granuloma mimicking local recurrent gastrointestinal stromal tumor: a case report. *Oncology letters*. 2013 May 1;5(5):1497-500. doi: 10.3892/ol.2013.1218
- Haki BK, Eftekhari J, Alizadeh V, Tizro P. Comparison of hemodynamic stability, bleeding, and vomiting in propofol-remifentanyl and isoflurane-remifentanyl techniques in septorhinoplasty surgery. *Jentashapir J Heal Res*. 2014 Jun 30;5(3):125-30.
- Mohammadipour Anvari H, Kazemi Haki B, Ghorbanian N. Evaluation of patients' awareness for elective surgery referred to Al-Zahra and Imam Reza hospitals in Tabriz on spinal and general anesthesia and their selection factors in the preoperative anesthetic in 2011-2012. *Jentashapir Journal of Health Research*. 2013 Feb 28;4(1).
- Choi DH, Lee JW, Kim CH, Choi YS. Indirect Repair with Surgicel® and Fibrin Glue for Postoperative Cerebrospinal Fluid Leakage after Cervical Anterior Foraminotomy: A Case Report. *Journal of Korean Society of Spine Surgery*. 2016;23(3):171. doi: 10.4184/jkss.2016.23.3.171
- Badenes D, Pijuan L, Curull V, Sánchez-Font A. A foreign body reaction to Surgicel® in a lymph node diagnosed by endobronchial ultrasound-guided transbronchial needle aspiration. *Annals of Thoracic Medicine*. 2017 Jan;12(1):55. doi: 10.4103/1817-1737.197780
- Brotfain E, Korn A, Gidon M, Zlotnik A, Klein M, Melamed I. Surgicel Induced Intraoperative Cardiovascular Collapse in a Child with Midbrain Glioma. *Case Reports in Clinical Medicine*. 2015 Jan 9;4(01):36. doi: 10.4236/crcm.2015.41009
- Cormio L, Cormio G, Di Fino G, Scavone C, Sanguedolce F, Loizzi V, Carrieri G. Surgicel® granuloma mimicking ovarian cancer: A case report. *Oncology Letters*. 2016 Aug 1;12(2):1083-4. doi: 10.3892/ol.2016.4689.
- Oto A, Remer EM, O'Malley CM, Tkach JA, Gill IS. MR characteristics of oxidized cellulose (Surgicel). *AJR. American Journal of Roentgenology*. 1999 Jun;172(6):1481-4.